

## Der dezente Weg zum perfekten Lächeln

Auch nach Abschluss des Wachstums und weit darüber hinaus ist heute in jedem Alter eine kieferorthopädische Therapie per Lingualtechnik möglich.

Ein schönes Lächeln mit Zähnen, die gerade nebeneinanderstehen, ist nicht selbstverständlich. Doch selbst im Erwachsenenalter ist dank Weiterentwicklung von Behandlungsmethoden möglich, die Zähne korrigieren zu lassen. Wer das Tragen einer festen Zahnsperre aus ästhetischen Gründen scheut, aber dennoch seine Zähne begradigen lassen möchte, für den sind innenliegende Brackets eine ideale Lösung. Denn bei der so genannten „Lingualtechnik“ werden diese an den Innenseiten der Zähne angebracht und sind von außen nicht sichtbar.

Nur zertifizierte Kieferorthopäden mit spezieller Ausbildung kleben die innenliegende Zahnsperre routinemäßig. Die Kieferorthopädie an der Uniklinik RWTH Aachen gehört zu einer der wenigen kieferorthopädischen Praxen in Europa, die mit einem Master für linguale Kieferorthopädie zertifiziert ist. Die Lingualtechnik ist auch ein wissenschaftlicher Schwerpunkt der Klinik für Kieferorthopädie.

Die Lingualtechnik gehört zu den modernen kieferorthopädischen Behandlungsmethoden mit festsetzenden Apparaturen, die sich aus Brackets und Drahtbögen zusammensetzen. Hier werden die Brackets auf die Innenseite der Zähne (lingual) geklebt. „Auf diese Weise ist eine festsetzende Therapie auf ästhetisch hohem Niveau auch bei komplexen Zahnfehlstellungen möglich“, erklärt Univ.-Prof. Dr. med. Michael Wolf, Direktor der Klinik für Kieferorthopädie an der Uniklinik RWTH Aachen. „Alle Bestandteile dieser Zahnsperre werden in aufwendigen, computergestützten Verfahren individuell für den Patienten hergestellt und bieten die Möglichkeit, die Therapiedauer deutlich zu reduzieren.“ Es gibt erste Hinweise, dass sich sogar hinsichtlich ihrer Effizienz die linguale, festsetzende Zahnsperre von einer konventionellen Zahnsperre, die von außen an den Zähnen befestigt ist, durch ihre spezielle Herstellung unterscheidet. Mit neuester Technologie sind kompliziert wirkende Zahnfehlstellungen auch im Erwachsenenalter gut lösbar, manchmal sogar innerhalb nur weniger Monate. Unterschiede beider Methoden liegen vor allem in der

verbesserten Ästhetik, sodass diese Behandlungsmethode insbesondere bei berufstätigen Erwachsenen oft die Entscheidung zur Durchführung einer Korrektur von Zahnfehlstellungen bekräftigt. Eine lingual festsetzende Apparatur kommt beispielsweise bei folgenden Indikationen zum Einsatz:

- Drehstände von Zähnen
- Wurzelkipnungen von Zähnen
- Zähne, die nicht nur aufgerichtet, sondern körperlich bewegt werden müssen
- Behandlung von Erwachsenen
- höchster ästhetischer Anspruch

Ein vermeintlicher Nachteil der Lingualtechnik entpuppt sich auf den zweiten Blick ebenfalls als Vorteil: Lingualbrackets stören zunächst die Okklusion (jeder Kontakt zwischen den Zähnen des Ober- und Unterkiefers) häufiger als auf der Außenseite verklebte Brackets. „Letztendlich werden aber dadurch die Zähne aus ihrer Verzahnung mit dem Gegenkiefer gelöst und können so viel leichter bewegt werden, als wenn sie bei jedem Zusammenbeißen wieder in die ursprüngliche Position gedrängt würden“, weiß Prof. Wolf. Dies führe in vielen Fällen zu einer deutlichen Verbesserung der Zahnfehlstellung innerhalb weniger Wochen.

Der Arbeitsablauf in der Lingualtechnik gestaltet sich wie folgt:

- Abformungen des Ober- und Unterkiefers
- Registrierung des Zusammenbisses, z. B. mit einem Wachsbiss, damit die Kiefer im Labor in die korrekte dreidimensionale Beziehung zueinander gebracht werden.
- Herstellen von Gipsmodellen der Kiefer im Labor
- Set up: Die Gipszähne werden vereinzelt und in einen idealen Zahnbogen aufgestellt, in Wachs fixiert; auf den Innenseiten der Gipszähne werden die Lingualbrackets mit innovativer CAD/CAM Technik positioniert
- Indirekte Klebetechnik: Die Brackets werden nach einer Zahnreinigung und Konditionierung (zur

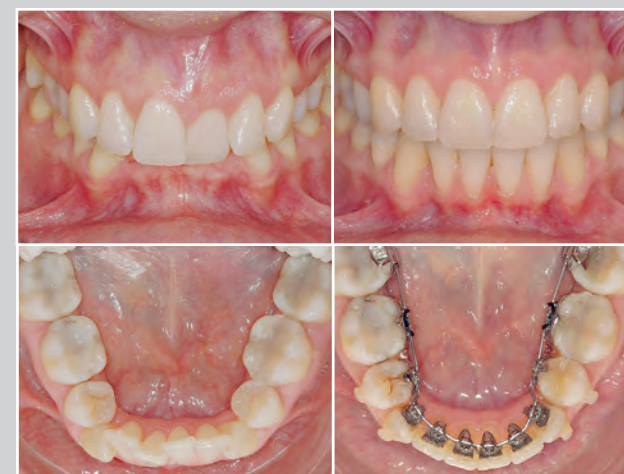Verbesserung der Haftkraft) des Zahnschmelzes verklebt. Da dies mit Hilfe der Übertragungsschiene vonstatten geht, spricht man von indirekter Klebetechnik. Die Genauigkeit bei diesem Arbeitsschritt beeinflusst das Behandlungsergebnis sehr.

- Einsetzen des ersten Drahtbogens in die Slots (Schlitz) der Brackets

Im weiteren Verlauf der mehrmonatigen Behandlung werden in regelmäßigen Abständen neue Drahtbögen in unterschiedlicher Dimensionierung und davon abhängiger Krafteinwirkung eingebunden. Da der Lingualraum auch hierfür schwer zugänglich ist, erleichtern spezielle Brackets die Behandlung.

Um das Behandlungsergebnis zu sichern, schließt sich nach der festsetzenden Behandlung eine langfristige Retentionsphase mit herausnehmbaren Geräten an, die in der Regel nachts getragen werden, und/oder festsetzenden Retainern (Drahtbögen auf der Innenseite der Schneidezähne), die von außen nicht sichtbar sind.

Interessierte können sich innerhalb einer unverbindlichen Beratung in der Aachener Klinik für Kieferorthopädie über die Möglichkeit und Dauer einer „lingualen“ Therapie informieren.



Endlich gerade Zähne: links jeweils das Gebiss vor der Behandlung, rechts bei Therapieende.



## Gesunde Zähne, schönes Lächeln

Moderne Behandlungsmethoden helfen Erwachsenen bei Zahnlücken und schiefen Zähnen

Zahnlücken und Fehlstellungen an Zähnen und dem Kiefer sind nicht selten und können sehr vielfältig sein. Was bei Kindern im Grundschulalter noch als „süß“ gelten kann, ist für Erwachsene oft ein ernsthaftes Problem – funktionell, gesundheitlich und ästhetisch. In der Uniklinik RWTH Aachen werden in der Klinik für Zahnärztliche Prothetik und Biomaterialien – Zentrum für Implantologie

und in der Klinik für Kieferorthopädie diese Probleme behoben. Die Experten unserer Kliniken können in vielen Fällen durch minimale Interventionen zu einer erheblichen Verbesserung der Funktion und Ästhetik beitragen.

In der modernen Kieferorthopädie steht heute eine Vielzahl unterschiedlicher, auch unsichtbarer Therapiemöglichkeiten zur Verfügung. Mit der Spezialausbildung und dem wissenschaftlichen Schwerpunkt der unsichtbaren Erwachsenentherapie durch eine innenliegende Zahnsperre (Lingualtechnik) bietet die Klinik für Kieferorthopädie eine besondere Möglichkeit, auch komplexe Zahnfehlstellungen effizient und nachhaltig zu therapieren.

Die Klinik für Zahnärztliche Prothetik und Biomaterialien – Zentrum für Implantologie bietet ihren Patienten verschiedene Therapien beim Verlust einzelner Zähne an. Neben der konventionellen Brücke auf zwei Nachbarzähnen gibt es bei gesunden Nachbarzähnen im Frontbereich auch die Möglichkeit, eine einflügelige Klebebrücke einzusetzen. Dank moderner Klebetechniken und Keramiken ist es möglich, sehr substanzschonend Zähne ästhetisch zu ersetzen. Alternativ zu den Brücken kann auch auf das Implantat zurückgegriffen werden. Auch der Aufbau von verloren gegangenen Gewebe ist möglich. So können Patientinnen und Patienten langfristig mit einem auf Implantaten verankerten Zahnersatz versorgt werden. Auf den folgenden Seiten stellen wir Ihnen die verschiedenen Methoden genauer vor.

### Ansprechpartner Zahnlücken

Klinik für Zahnärztliche Prothetik und Biomaterialien – Zentrum für Implantologie

Klinikdirektor  
Univ.-Prof. Dr.med.dent. Stefan Wolfart

Sekretariat des Klinikdirektors  
Margit Kost  
Tel.: 0241 80-88241

zahnarztliche-prothetik@ukaachen.de

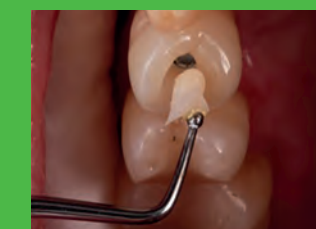### Ansprechpartner Lingualtechnik

Klinik für Kieferorthopädie

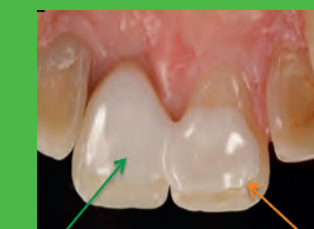Klinikdirektor  
Univ.-Prof. Dr. med. dent. Michael Wolf

Sekretariat des Klinikdirektors  
Julia Römer  
Tel.: 0241 80-88271

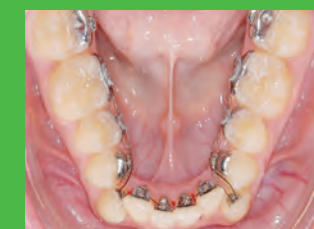jroemer@ukaachen.de



02 Zahnersatz im Seitenzahn-bereich



03 Zahnersatz im Frontzahn-bereich



04 Dezentere Weg zum perfekten Lächeln



# Zahnschonender Zahnersatz

Moderne Möglichkeiten: Von der (Klebe-) Brücke bis zum Implantat



Zahnverlust ist keine Seltenheit. Meistens sind Erkrankungen der Zahnhartsubstanz (Karies) oder auch des Zahnhalteapparates (Parodontitis) die Ursachen dafür. Auch eine Fraktur kann aus unterschiedlichen Gründen, wie zum Beispiel aufgrund einer äußerlichen Krafteinwirkung (Unfall) oder aufgrund eines Aufbisses auf einen harten Gegenstand (der berühmte „Olivenkern“) zu einem Defekt oder gar Verlust eines Zahnes führen. Doch was tun, wenn ein Zahn verloren gegangen ist? Was ist sinnvoll? Was ist heute möglich? Eine Brücke auf den Nachbarzähnen? Ein eingeklebter

Zahn zwischen zwei gesunden Zähnen? Oder gar ein Implantat?

„Grundsätzlich gibt es heutzutage mehrere Möglichkeiten, einen oder mehrere fehlende Zähne zu ersetzen“, erklärt Univ.-Prof. Dr. med. dent. Stefan Wolfart, Direktor der Klinik für Zahnärztliche Prothetik und Biomaterialien – Zentrum für Implantologie an der Uniklinik RWTH Aachen. „Die konventionelle Brücke auf zwei Nachbarzähnen bietet sich an, wenn beide Nachbarzähne ohnehin überkronungsbedürftig sind. Bei gesunden Nachbarzähnen im Frontbereich ist die

einflügelige Klebebrücke zu empfehlen. Dank moderner Klebetechniken und Keramiken ist es möglich, sehr substanzschonend Zähne ästhetisch zu ersetzen.“

Alternativ zu den Brücken kann auf das Implantat zurückgegriffen werden. Mit den Möglichkeiten moderner Knochen- und Weichteilbehandlungen im Rahmen spezieller chirurgischer Maßnahmen ist es heute möglich, verloren gegangenes Gewebe wieder aufzubauen und anschließend den Patientinnen und Patienten langfristig mit einem auf Implantaten verankerten Zahnersatz zu versorgen.

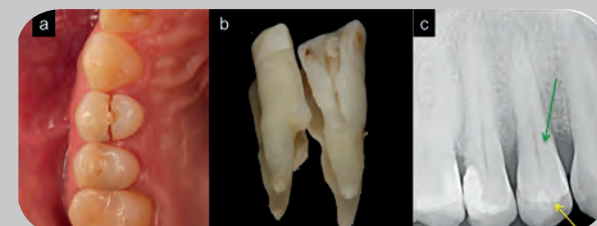## Zahnverlust im Seitenzahnbereich – Brücke oder Implantat?

Im folgenden Fall stellte sich ein Patient mit einem frakturierten kleinen Backenzahn (die Nummer ist 14) im rechten Oberkiefer vor. Er berichtete von einem lauten Knacken beim Zubeißen auf einen Kirschkern.

Die klinische Untersuchung ergab, dass aufgrund der tiefen Fraktur bis in den zahntragenden Kiefer hinein dieser Zahn nicht mehr erhalten werden konnte. Er musste entfernt werden. Als Therapie-

möglichkeit für die entstehende Einzelzahnücke bot sich entweder die altbewährte zahngetragene Brücke oder das Einzelzahnimplantat an.

Abbildung 1a-c: a) Tief frakturiertes erster kleiner Backenzahn (Prämolar 14); b) Beide Zahnanteile nach erfolgter schonender Entfernung des Zahnes; c) Auf dem vor der Exzision aufgenommenen Röntgenbild war eine Frakturlinie im betroffenen (grün markierten) Zahn lediglich im Kronenteil zu erkennen (gelber Pfeil).



© Zahnbilder auf dieser Seite: Dr. Taskin Tuna

## Die konventionelle Brücke

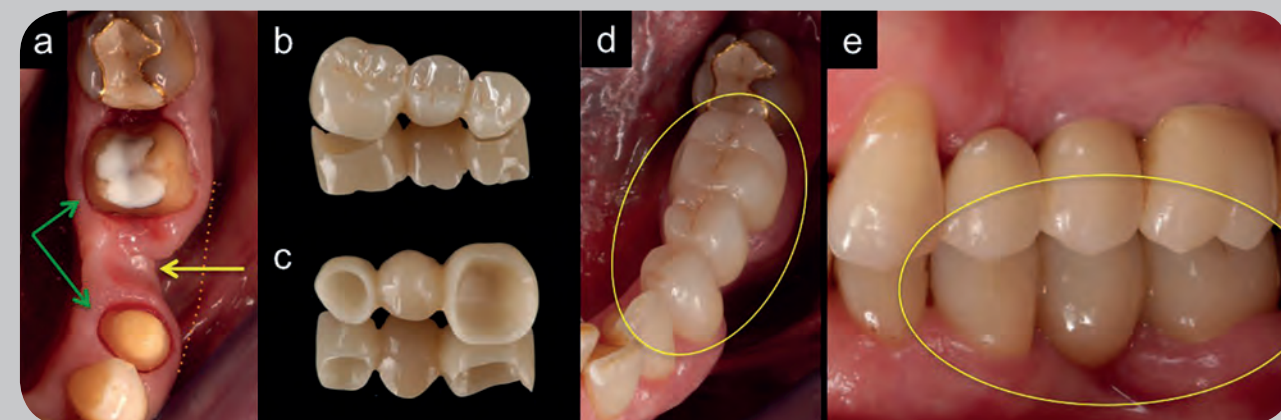
Bei der Brückenversorgung wird eine Zahnücke mit einem Zwischenglied, das idealerweise so aussieht wie der fehlende Zahn, geschlossen. Das Zwischenglied ist mit Kronen verbunden, die auf den Nachbarzähnen aufgesetzt werden bzw. später zementiert werden.

Hierfür müssen die als Pfeilerzähne agierenden Nachbarzähne jedoch beschliffen (präpariert) werden, damit eine Krone aufgesetzt werden kann. Dabei können jedoch bis zu 65 Prozent des Kronenteils verloren gehen. In wenigen Fällen kann eine solche Präparation sogar zu einem späteren Absterben des im Zahn befindlichen Nerven führen, was eine Wurzelkanalbehandlung erforderlich macht. Dies kann auch lange nach Einsetzen der Brücke vorkommen, so dass die Krone auf dem Pfeilerzahn durchgebohrt werden muss, um die Wurzelkanäle behandeln zu können. Bei Brückenrestorationen auf Zähnen kann im Mittel mit einer Überlebens-

rate der Brücke von ca. 89 Prozent nach zehn Jahren gerechnet werden. Die Abbildung 2 illustriert die Versorgung einer Einzelzahnücke in einem Unterkiefer eines anderen Patienten mit einer vollkeramischen Brücke ohne Metallgerüst.

Abbildung 2a-e: a) Sicht auf zwei präparierte Pfeilerzähne (grüne Pfeile). Der größere Backenzahn ist mit ei-

ner weißen Aufbaufüllung versorgt. Im Bereich der Zahnücke zeigt sich ein seitlicher Knochenabbau nach Zahnverlust (gelber Pfeil); b-c) Zwei Ansichten einer vollkeramischen Brücke (b) von oben, c) von unten; d) Sicht von oben auf die im Mund eingesetzte Brücke (gelber Kreis); e) Seitliche Ansicht der eingesetzten Brücke (gelber Kreis) im Mund. Einzelzahnimplantat nächste Seite



## Das Einzelzahnimplantat

Beim Einzelzahnimplantat wird eine Schraube, zumeist aus dem körperverschmelzbaren Material Titan oder einer Titanlegierung, in einer kleinen Operation in den Kieferbereich der Zahnücke eingedreht. Zuvor muss hier unter Lokalanästhesie das Zahnfleisch etwas aufgeklappt und ein Bohrstollen in den Knochen gebohrt werden. Hier ist eine gründliche Vorausplanung mittels zwei- oder dreidimensionaler Röntgenbilder notwendig.

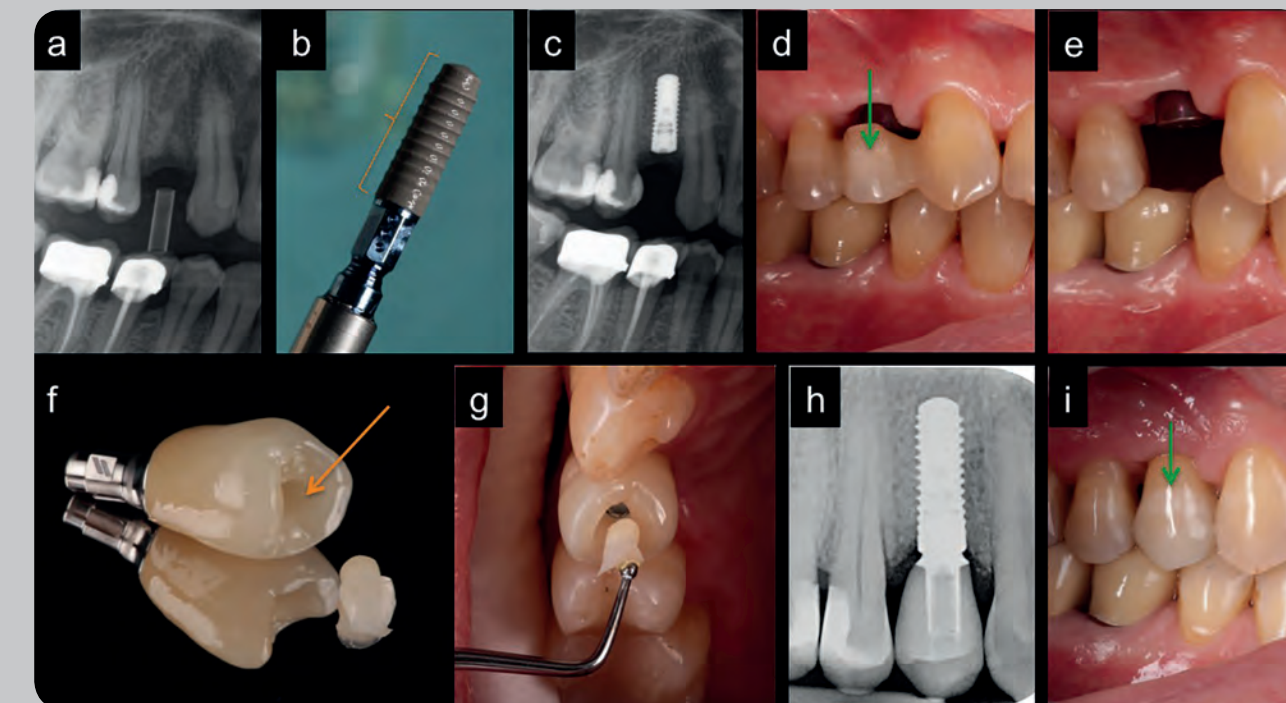
Es gibt Gründe, die bei einer Zahnücke für ein Implantat sprechen. Zum Beispiel, wenn die Nachbarzähne füllungslos bzw. lediglich mit kleinen Füllungen versorgt sind und eine Kronenversorgung einen großen Zahnschubstanzverlust mit sich bringen würde. Sollte es dann dem Wunsch des Patienten entsprechen und ihm auch finanziell möglich sein,

bietet sich die Implantatversorgung an. Einfach ist es, wenn es ein ausreichendes Knochenangebot in der Zahnücke gibt. Schwieriger wird es jedoch, wenn der Kieferknochen im Bereich der Lücke stark zurückgegangen ist. Für eine Implantation ist in solchen Fällen ein Knochenaufbau erforderlich, der für den Patienten aufgrund des chirurgischen Eingriffs eine Belastung darstellen kann und der die Behandlungszeit bis zur definitiven Versorgung mit Zahnersatz verlängert, weil er häufig nicht zusammen mit der Implantation durchgeführt werden kann.

Es dauert zwischen drei bis sechs Monate, bis der angebaute Knochen ausreichend eingeholt ist und die Implantation durchgeführt werden kann. Auch das Implantat braucht je nach Vorbehandlung des Operationsgebietes und nach Kieferregion zwei bis sechs Monate bis zur stabilen Einheilung. Patienten sollten bedenken, dass alle Eingriffe um das Implantat herum nicht von den gesetzlichen Kran-

kenkassen bezuschusst werden. Lediglich für die spätere Krone ist mit einem kleinen Zuschuss zu rechnen. Es handelt sich somit vorwiegend um eine rein privat zu zahlende Versorgung. Bei einem Zahnersatz auf einem einzelnen Implantat ist nach zehn Jahren mit einer 95-prozentigen Überlebensrate des Implantates und mit 89-prozentiger der Implantatkrone zu rechnen. Die Bilderreihe in Abbildung 3a-i zeigt einige Etappen bei der Versorgung der Einzelzahnücke mit einem Implantat und einer Implantatkrone.

Abbildung 3a-i: a) Einfache Implantatdiagnostik mit einer zweidimensionalen Röntgenaufnahme zur Bestimmung der Knochenhöhe im Bereich der Zahnücke; b) Das Implantat vor Einbringen in den Knochen; c) Röntgenaufnahme nach Implantation; d) Während der gesamten Einheilungszeit wurde die Zahnücke verschlossen, indem der Kronenteil des zuvor extrahierten Zahnes (grüner Pfeil) an beiden Nachbarzähnen angeklebt wurde. Somit konnte in diesem Fall auf ein herausnehmbares Provisorium verzichtet werden; e) Ansicht ohne eingeklebten Zahn. Zwecks Ausformung des Zahnfleisches am Implantat wurde eine 4 Millimeter hohe Heilungskappe auf das Implantat geschraubt; f) Die angefertigte Implantatkrone, die über die Öffnung auf der Kaufläche (oranjer Pfeil) mit dem Implantat verschraubt wird. Neben der Krone ist ein zusätzlich angefertigter Kunststoffpfropfen, mit dem der Schraubenzugangskanal später (g) mittels Klebung verschlossen wird; h) Röntgenkontrollaufnahme mit fertig eingesetzter Implantatkrone; i) Seitenansicht des eingesetzten Zahnersatzes (grüner Pfeil).



© Zahnbilder auf dieser Seite: Dr. Taskin Tuna

## Zahnverlust im Frontzahnbereich – Klebebrücke oder Implantat?

### Die einflügelige Klebebrücke

Die konventionelle Brücke und das Einzelzahnimplantat können auch im Frontzahnbereich angewandt werden. Dank moderner Klebetechniken und Hochleistungskeramiken gibt es heutzutage jedoch auch eine sehr schonende und ästhetische, alternative Versorgungsart: die einflügelige Klebebrücke. Der Vorteil: Ärzte müssen die Nachbarzähne kaum beschleifen.

Hier wird ein fehlender Zahn durch ein Zwischenglied ersetzt, das nach einer geringen oberflächlichen Präparation an der Innenseite eines Nachbarzahn angeklebt wird. Ihr Einsatz ist zum Beispiel in folgenden Situationen indiziert bzw. zu empfehlen:

- Frontzahnücke (z. B. bei Nichtanlage)
- Umkehrtheit mindestens eines Nachbarzahn
- Zu enge Lücke für ein Implantat
- Der Patient befindet sich noch im Wachstum, sodass ein Implantat nicht zu empfehlen ist

Ihr Einsatz ist zum Beispiel nicht zu empfehlen, wenn nicht genug Schmelzklebfläche an den Nachbarzähnen vorhanden ist.

Die einflügelige vollkeramische Brücke zeigt eine Überlebensrate von 98 Prozent nach zehn Jahren. Somit ist sie auch eine ernste Alternative zum Einzelzahnimplantat. Als kleine Komplikation ist das Ablösen der Klebebrücke insbesondere bei einer äußeren Krafteinwirkung (Stoß) zu erwähnen. In solchen Fällen kann die Klebebrücke jedoch erneut angeklebt werden. Einflügelige Klebebrücken bei

Zahnücken im Seitenzahnbereich werden derzeit noch erforscht und können daher noch nicht freigegeben werden. Die folgende Bilderreihe in Abbildung 4 illustriert die Versorgung einer Frontzahnücke bei einem jungen Patienten (21 Jahre).

Abbildung 4a-g: a) Ausgangsbild: der mit grünem Pfeil markierte mittlere Schneidezahn (Nummer 21) war nach einem Sturz vor mehreren Jahren wurzelbehandelt worden. Mittlerweile verursacht er Schmerzen bei Berührung bzw. Aufbeißen; b) Das Röntgenbild zeigt einen jugendlichen, wurzelbehandelten mittleren Schneidezahn (grüner Pfeil) bei Zustand nach Wurzelspitzenamputation mit einer persistierenden, chronischen Entzündung im Bereich der Wurzelspitze (oran-

ger Pfeil/gestrichelte Markierung). Ein Nachbarzahn ist ebenfalls wurzelbehandelt, jedoch symptomfrei; c) Der gesäuberte, extrahierte Zahn; d) Zustand nach Aushilung der Extraktionsstelle: der Nachbarschneidezahn wurde minimal auf der Rückseite und zur Zahnücke hin angeschliffen bzw. präpariert (max. 0,5 Millimeter), so dass der Bereich nach wie vor mit Schmelz bedeckt war (oranjer Pfeil, gestrichelte Markierung); e) Die fertige einflügelige Klebebrücke bestehend aus einem Zirkoniumdioxid-Keramikgerüst und einer ästhetisch ansprechenden Verklebung mit einer Glaskeramik; f) Perspektive der eingeklebten Klebebrücke von oral, aus dem „Mundinneren“ heraus; g) Frontalansicht der Versorgung.

